ПОДЖЕЛУДОЧНАЯ ЖЕЛЕЗА ПЛОДА ПРИ НОРМАЛЬНОМ И ОСЛОЖНЕННОМ САХАРНЫМ ДИАБЕТОМ ТЕЧЕНИИ БЕРЕМЕННОСТИ

С. Лысенко, кандидат медицинских наук,
В. Петрухин, доктор медицинских наук, профессор,
М. Чечнева, доктор медицинских наук,
Ф. Бурумкулова, доктор медицинских наук, **Л. Ермакова**
Московский областной научно-исследовательский институт акушерства и гинекологии, Москва
E-mail: serzwer@mail.ru

У плодов от матерей с сахарным диабетом гиперплазия поджелудочной железы (ПЖ) встречалась в 5 раз чаще, чем при физиологическом течении беременности. Увеличение размеров ПЖ плода может служить дополнительным диагностическим признаком диабетической фетопатии.

Ключевые слова: поджелудочная железа плода, сахарный диабет, эхография, диабетическая фетопатия.

По данным мировой статистики, численность больных сахарным диабетом (СД) постепенно увеличивается. Закономерно и увеличение числа беременных с СД, распространенность которого среди них – от 3 до 12% [3–5].

СД независимо от типа оказывает неблагоприятное воздействие на состояние плода и течение ранней постнатальной адаптации новорожденного: частота диабетической фетопатии (ДФ) составляет 85,7%, при этом у 91% новорожденных формируется перинатальное поражение центральной нервной системы [4].

Одним из существенных патогенетических факторов развития постнатальных осложнений является гипогликемия, развивающаяся в первые часы жизни. Согласно данным В.А. Петрухина и соавт. [5], гипогликемия к концу 1-го часа жизни наблюдается более чем у 75% детей при длительном течении СД типа 1 у матери и у 25% – при гестационном диабете. Это связано с гиперинсулинемией после рождения при устранении материнской гипергликемии. Отмечено также, что чем менее зрелым является ребенок к моменту рождения, тем более низкий уровень гликемии наблюдается в первые 2 ч жизни, особенно при лабильном течении СД или присоединении гестоза. Новорожденные со стойкой гипогликемией имеют, как правило, выраженные признаки ДФ.

Поджелудочная железа (ПЖ) плода выполняет экзокринную и эндокринную функции. Она играет ведущую роль в регуляции углеводного обмена, секретируя в кровь инсулин, глюкагон, соматостатин, панкреатический полипептид (PP). При недостаточной эндокринной функции ПЖ наступает абсолютная или относительная недостаточность инсулина.

ПЖ формируется в конце 3-й – начале 4-й недели после оплодотворения и развивается из 2 зачатков – дорсальной (экзокринная часть) и вентральной (эндокринная часть) панкреатических почек, представляющих собой выросты энтодермы первичной кишки [2]. К концу 9-й недели происходит смещение и слияние этих зачатков, и орган начинает дифференцироваться как целостная структура. Морфологическим субстратом эндокринной части являются островки Лангерганса. Наибольшее их количество расположено в хвостовой (селезеночной) части железы. Островки состоят из клеток 4 основных типов: ацидофильных (А- или α-клетки), вырабатывающих глюкагон; базофильных (В- или β-клетки), вырабатывающих инсулин; дефинитивных (D-клетки), вырабатывающих соматостатин, и PP-клеток, вырабатывающих PP (Пищинский А.В., Lukinius A. и соавт., 1992, 1996) [2]. Гистохимические методы позволяют идентифицировать А- и В-клетки в ПЖ 7–8-недельных эмбрионов, причем при дифференцировке островков первыми появляются А-клетки (7-я неделя), затем – остальные (9-я неделя). Радиоиммунологические исследования определяют с 7-й недели после оплодотворения инсулин и глюкагон, концентрация которых повышается по мере развития плода (Сапрунова А.Я., 1983) [2]. Отмечено, что количество глюкагона больше, чем инсулина, и лишь перед рождением соотношение гормонов меняется (Asplund K., 1975) [2].

Морфофункциональная дифференцировка ПЖ плода происходит параллельно ее закладке. Однако чувствительность β-клеток к глюкозе возникает только к 10-й неделе после оплодотворения, хотя значительный инсулинотропный эффект у циклического аденозинмонофосфата и соматотропного гормона определяется уже с 7 нед (Сапрунова А.Я., 1983) [2].

С началом раннефетального периода (после 13 акушерских недель гестации) в островках Лангерганса определяются все 4 типа клеток и синтезируемые ими гормоны. В среднефетальном периоде (21–28 нед гестации) все клетки островков Лангерганса активно функционируют, содержание инсулина в ПЖ и сыворотке крови прогрессивно увеличивается и к 28 нед достигает концентраций, характерных для ПЖ нормального доношенного ребенка.

В позднефетальном периоде (после 29 нед) ПЖ полностью сформирована, имеет четко выраженное дольчатое строение, островки Лангерганса в наибольшем количестве локализованы в хвостовой ее части. Они активно функционируют с 21 нед и до рождения, тогда как дифференцировка экзокринной части ПЖ завершается только после рождения.

Известно, что при СД у матери происходит гипертрофия ПЖ плода. Гипергликемия у матери обусловливает гипергликемию у плода и повышение функциональной нагрузки на эндокринную часть ПЖ, вызывая ее гипертрофию. После рождения при устранении материнской гипергликемии гиперинсулинемия у плода приводит к формированию гипогликемии [3–5].

Диагностике состояния ПЖ у плода посвящено незначительное количество исследований, а его ультразвуковой диагностике – единичные публикации [1]. Пренатальная эхография давно зарекомендовала себя как безопасный и высокочувствительный метод диагностики ДФ и прогнозирования состояния плода.

Данные оценки ультразвуковой анатомии ПЖ плода изучены мало.

В исследование были включены 166 беременных при сроке гестации 36–40 нед. Контрольную группу составили 93 пациентки с нормальной гликемией и без признаков фетоплацентарной недостаточности во время беременности, основную – 73 женщины с СД. В 31 (42,7%) наблюдении

выявлены и постнатально подтверждены признаки ДФ, в 42 (57,3%) признаков ДФ не выявлено.

Эхографическое исследование предусматривало, помимо определения традиционных фетометрических данных, перцентильную оценку бипариетального диаметра, диаметра грудной клетки плода, диаметра и окружности живота, массы тела, традиционных признаков ДФ, а также определение размеров и эхоструктуры ПЖ плода. Обследование проводилось на аппаратах Acuvix XQ и Acuvix V-20 фирмы Samsung-Medison.

УЛЬТРАЗВУКОВАЯ АНАТОМИЯ И ТОПОГРАФИЯ ПЖ ПЛОДА

По данным разных авторов, при доношенной беременности успешная визуализация ПЖ возможна в 38,5–52% случаев [1], по нашим данным – у 95,1% обследуемых. Мы считаем, что неудачи визуализации могут быть вызваны гиперэхогенным кишечником у плода или значительным подкожным жировым слоем у женщины.

ПЖ плода расположена в его брюшной полости на уровне левого надпочечника, имеет слегка изогнутую форму. Эхогенность ее выше эхогенности печени и селезенки и сопоставима с эхогенностью кишечника (рис. 1). Головка ПЖ граничит справа с желчным пузырем, печенью и двенадцатиперстной кишкой, справа и кзади – с аортой, нижней полой веной и почечными сосудами плода. Тело ПЖ кзади граничит с позвоночником и селезеночной веной плода, которая может в большинстве случаев служить ориентиром для визуализации. Спереди и сверху к телу ПЖ прилежит желудок. Ниже желудка она соприкасается с кишечником плода. Зачастую при наличии гиперэхогенного кишечника у плода четко определить ее границы затруднительно. Хвост ПЖ плода слева латерально граничит с селезенкой и ее воротами, слева кзади – с левым надпочечником, спереди – с желудком (рис. 2).

Наиболее часто визуализировать ПЖ плода удается на поперечном срезе живота с одновременной визуализацией желудка, селезеночной вены, внутрибрюшного отдела вены пуповины и шейки желчного пузыря. На этом срезе железа выглядит как гиперэхогенное дугообразное образование с четкими границами. В селезеночной части ПЖ плода в 20–25% наблюдений можно визуализировать гипоэхогенные округлые образования диаметром 1–2 мм. В наших наблюдениях эти образования в группе плодов от женщин с СД выявлялись несколько чаще (до 28,9%), чем от женщин с нормальным течением беременности (до 20,4%).

Измерение размеров ПЖ представляет определенные трудности в связи с непрямолинейностью ее формы. По данным М. Медведева и Н. Алтынник [1], длина ПЖ у новорожденного в среднем – 4–6 см, толщина – 1–2 см.

Оценка размеров ПЖ проводилась в данном стандартном срезе. Максимальный визуализируемый участок ПЖ обозначали как ее длину, максимальный размер в переднезаднем направлении – как толщину. Измерения проводились с помощью линейных калиперов. Данные о размерах ПЖ плода при нормальном течении беременности представлены в табл. 1.

В группе контроля увеличение размеров ПЖ у плодов обнаружено при 36–37 нед беременности в 14,6% случаев, при беременности 38–40 нед – в 15,7% случаев. Таким образом, у здоровых доношенных плодов верхняя граница размеров ПЖ составила: длина – 3,58 см, толщина – 1,43 см.

Наиболее воспроизводимым показателем (в связи с непрямолинейностью формы ПЖ) может служить толщина ПЖ.

В группе женщин с СД у 44 (60%) плодов ПЖ увеличена. В 36–37 нед длина ПЖ – 3,46±0,51 (3,12–3,83) см, толщина – 1,36±0,57 (1,10–1,59) см; при сроке гестации 38–40 нед – соответственно 3,99±0,55 (3,29–4,12) и 1,48±0,31 (1,36–1,68) см (см. табл. 2).

У 31 (39,7%) плода, у которого после рождения были подтверждены признаки ДФ, в 36,0–37,6 нед размеры ПЖ составили: длина – 3,75±0,66 (3,34–3,97) см, толщина – 1,43±0,40

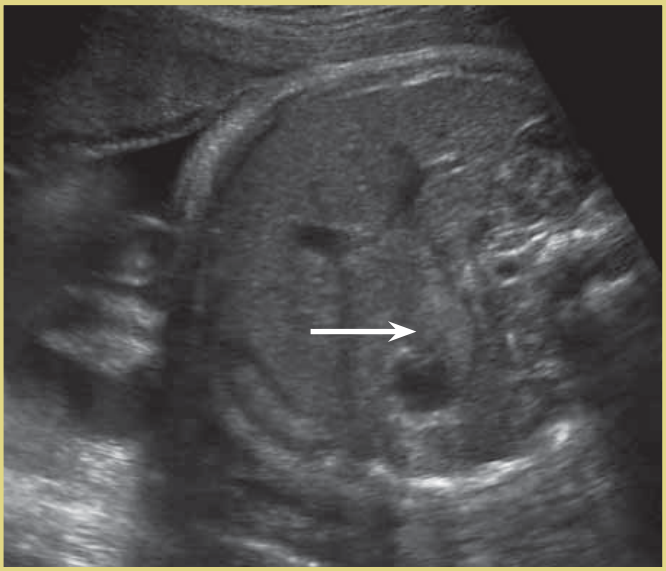

Рис. 1. Эхограмма ПЖ плода; стрелкой отмечена ПЖ

Рис. 2. Топография ПЖ плода (схема)

Таблица 1

Размеры ПЖ плода при нормальном течении беременности у матери (M±m)

Срок беременности, нед	Длина ПЖ, см	Толщина ПЖ, см
36,0–37,6	2,98±0,21 (2,70–3,40)	1,28±0,22 (1,05–1,34)
38,0–40,0	3,37±0,39 (3,20–3,58)	1,30±0,31 (1,01–1,43)

Таблица 2

Размеры ПЖ плода при СД у матери (M±m)

Размер, см	Плод без признаков ДФ	Плод с признаками ДФ	Контрольная группа
36–37,6 нед беременности			
Длина ПЖ	3,42±0,51 (3,08–3,82)	3,75±0,66* (3,34–3,97)	2,98±0,21* (2,70–3,40)
Толщина ПЖ	1,33±0,33 (1,04–1,51)	1,43±0,40* (1,22–1,73)	1,28±0,22* (1,05–1,34)
38–40 нед беременности			
Длина ПЖ	3,99±0,40 (3,31–4,00)	4,33±0,77* (3,78–4,54)	3,37±0,39* (3,20–3,58)
Толщина ПЖ	1,39±0,37 (1,27–1,46)	1,65±0,13* (1,58–1,71)	1,30±0,31* (1,01–1,43)

Примечание. * различия между группами статистически достоверны (p<0,05).

(1,22–1,73) см, в 38,0–40,0 нед – соответственно 4,33±0,77 (3,78–4,54) и 1,65±0,13 (1,58–1,71) см. Размеры ПЖ плода в контрольной группе и группе ДФ статистически достоверно различаются. Увеличение ПЖ в группе ДФ выявлялось в 70,9% наблюдений.

В группе женщин с СД, но с отсутствием клинических признаков ДФ у новорожденного (42,0–60,3%) длина ПЖ у плода в 36,0–37,6 нед составила 3,42±0,51 (3,08–3,82) см, толщина – 1,33±0,33 (1,04–1,51) см, в 38,0–40 нед – соответственно 3,99±0,40 (3,31–4,00) и 1,39±0,37 (1,27–1,46) см. Статистический анализ не выявил достоверных различий с контролем. Увеличение ПЖ в этой группе выявлено у 50% плодов.

Таким образом, увеличение размеров ПЖ плода выявляется в 60% случаев СД у матери и в 70,9% наблюдений – при наличии ДФ. Наиболее демонстративными показателями гиперплазии могут служить длина и толщина ПЖ, которые статистически достоверно отличаются от таковых при ДФ. При ДФ изменения выявлены не только в размерах, но и в эхоструктуре ПЖ. После 36 нед беременности в 25% наблюдений возможно определение гипоэхогенных зон в селезеночной части железы, которые при сравнении с морфологическими данными можно трактовать как островки Лангерганса.

Анализ размеров гипоэхогенных включений в селезеночной части ПЖ плода показал, что у плодов от женщин с СД диаметр этих включений был больше, чем у плодов от женщин с нормальным течением беременности: в 36–37 нед – соответственно 0,18 и 0,15 см, в 38–39 нед – 0,19 и 0,16 см.

Итак, анализ эхографических данных о размерах и структуре ПЖ плодов показал, что при СД у матери без признаков ДФ у плода ПЖ у последнего статистически недостоверно увеличена. При наличии эхографических и клинических признаков эндокринопатии выявляется статистически значимая гиперплазия ПЖ с увеличением размеров до 30%. Следовательно, увеличение ПЖ, а в большей степени – ее утолщение может служить дополнительным признаком ДФ, а также отражением степени тяжести процесса. По данным окончательных измерений, верхней границей длины ПЖ у плода при доношенной беременности можно считать 3,9 см, толщины – 1,40 см.

Нами проведен корреляционный анализ размеров ПЖ плода и других исследуемых показателей. Отмечена наибольшая корреляция размеров ПЖ с гликемией у новорожденного в 1-е сутки жизни. Корреляционный анализ показал, что при гиперплазии ПЖ плода у 67% новорожденных имелась гипогликемия в 1-е сутки жизни.

Изложенное позволяет заключить, что:

- при использовании современных диагностических методик оценка размеров ПЖ плода возможна в 95,1% наблюдений;
- у плодов от матерей с СД гиперплазия ПЖ встречалась в 5 раз чаще, чем при физиологическом течении беременности;
- увеличение размеров ПЖ плода можно рассматривать как дополнительный диагностический признак ДФ;
- гиперплазия ПЖ у плода с признаками ДФ может являться фактором риска развития у новорожденного гипогликемии в 1-е сутки жизни.

Литература

1. Медведев М.В., Алтынник Н.А. Нормальная ультразвуковая анатомия плода / М.: Реальное время, 2008; 152 с.
2. Внутриутробное развитие человека. Рук-во для врачей. Под ред. А.П. Милованова, С.В. Савельева / М.: МДВ, 2006; 384 с.
3. Ордынский В.Ф., Макаров О.В. Сахарный диабет и беременность. Пренатальная ультразвуковая диагностика / М.: Видар-М, 2010; 212 с.
4. Троицкая М.В. Особенности ранней постнатальной адаптации новорожденных от матерей с разными типами сахарного диабета. Автореф. дис. … канд. мед. наук. М., 2001; 23 с.
5. Федорова М.В., Краснопольский В.И., Петрухин В.А. Сахарный диабет, беременность и диабетическая фетопатия / М.; Медицина, 2001; 288 с.

THE FETAL PANCREAS IN NORMAL AND DIABETES MELLITUS-COMPLICATED PREGNANCY

S. Lysenko**, Candidate of Medical Sciences; Professor **V. Petrukhin**, MD; **M. Chechneva**, MD; **F. Burumkulova**, MD; **L. Ermakova

Moscow Regional Research Institute of Obstetrics and Gynecology, Moscow

Pancreatic hyperplasia occurred 5 times more frequently in fetuses from mothers with diabetes mellitus than in those from mothers with physiological pregnancy. The enlarged fetal pancreas may serve as an additional diagnostic sign of diabetic fetopathy.

Key words: fetal pancreas, diabetes mellitus, echography, diabetic fetopathy.